

L'apparato digerente

Una visione omeo-dinamica

Nella prima parte di questa lezione
affronteremo lo studio classico
della struttura e fisiologia
dell'apparato
digerente
(omeo-stasi)...

...ma solo per
avere le basi per
comprenderne la realtà

OMEQ-DINAMICA!

Struttura della lezione:

I ora:

- aspettative e richieste dalla lezione
- La STRUTTURA dell'apparato digerente
- Gli ORGANI dell'apparato digerente
- La DIGESTIONE

15 minuti di pausa

II ora:

-



Aspettative e richieste

Panoramica

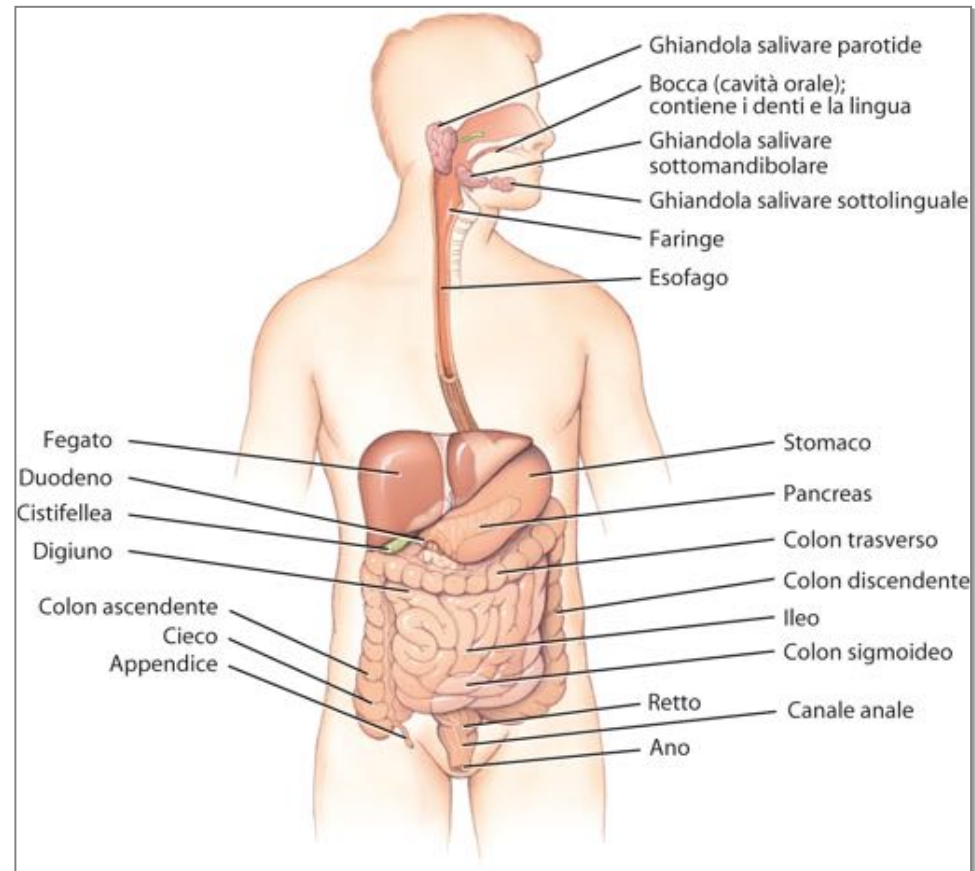
L'apparato digerente è costituito da due gruppi di organi

- **gli organi del tratto gastrointestinale:**

bocca, faringe, esofago,
stomaco, intestino tenue
e intestino crasso

- **gli organi annessi:**

denti, lingua,
ghiandole salivari, fegato,
cistifellea e pancreas.



Funzioni dell'app. digerente

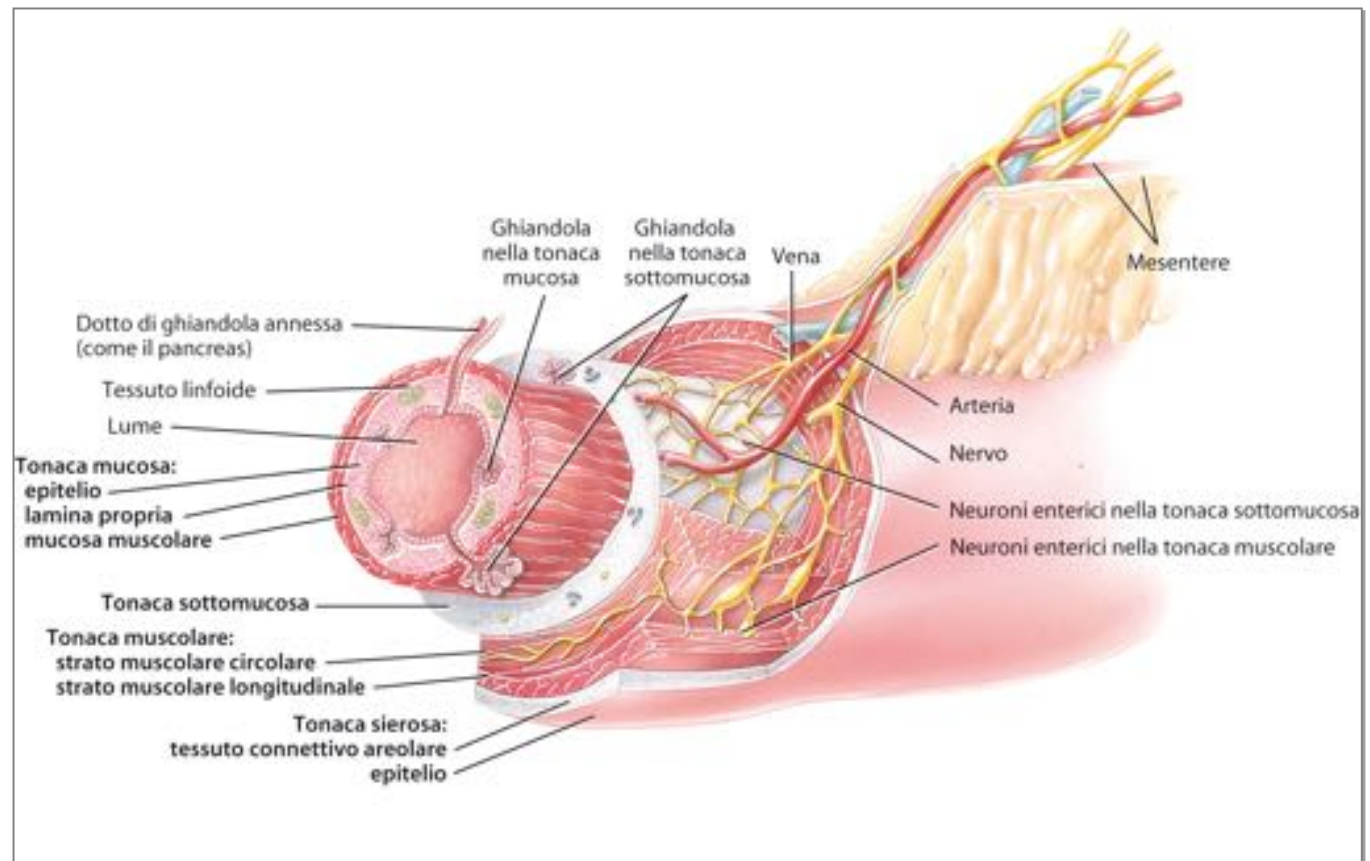
L'apparato digerente svolge sei processi di base

- 1. ingestione;**
- 2. secrezione;**
- 3. mescolamento e propulsione;**
- 4. digestione;**
- 5. assorbimento;**
- 6. escrezione.**

Struttura degli organi

I quattro strati che rivestono il tubo digerente sono le tonache

- mucosa;
- sottomucosa;
- muscolare;
- sierosa.



Struttura degli organi

La **tonaca mucosa** è lo strato più interno. Le contrazioni della mucosa creano pieghe che *aumentano la superficie disponibile per l'assorbimento e la digestione.*

La **tonaca sottomucosa** è costituita da tessuto connettivo lasso ed è *irrorata da numerosi vasi sanguigni e linfatici.*

Struttura degli organi

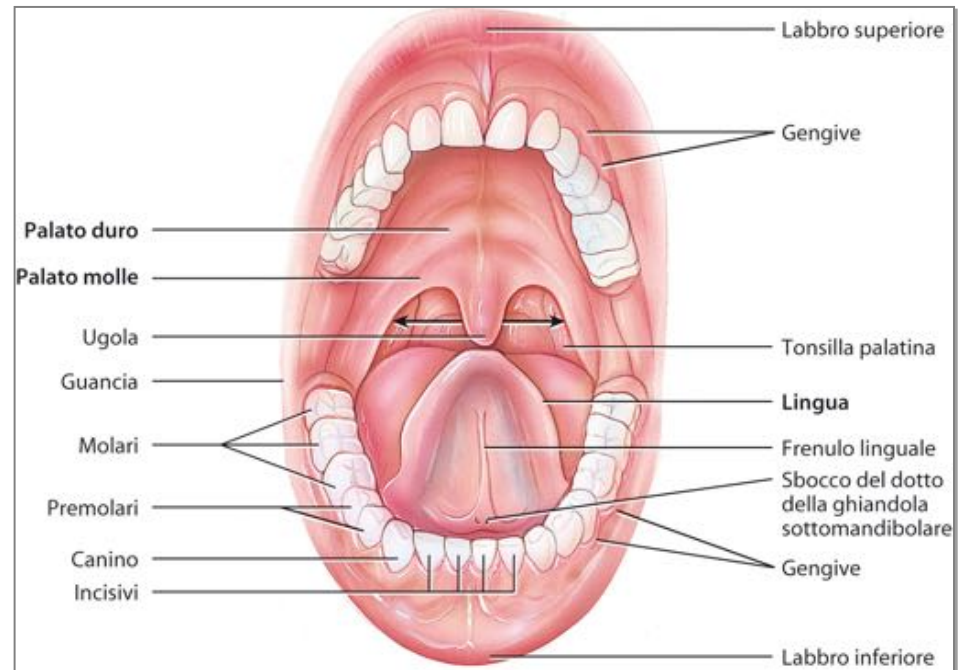
La **tonaca muscolare** è costituita da uno spesso strato di tessuto muscolare sia *volontario* (nella porzione superiore) sia *involontario* (nella porzione inferiore).

La **tonaca sierosa** è lo strato esterno che circonda gli organi del tratto gastrointestinale. È detta anche **peritoneo viscerale** e ricopre gli organi della cavità addominale.

La bocca

La **bocca** o **cavità orale** è formata dalle labbra, dalle guance, dal palato duro, dal palato molle e dalla lingua.

La **lingua** è un organo accessorio composto da muscolatura scheletrica e ricoperto di membrana mucosa. *I muscoli linguali manipolano il cibo per la masticazione, lo compattano e lo spingono sul retro della bocca per la deglutizione*



La bocca

Le **ghiandole salivari** sono organi annessi posti esternamente alla bocca. Rilasciano le loro secrezioni nei dotti che si aprono nella cavità orale.

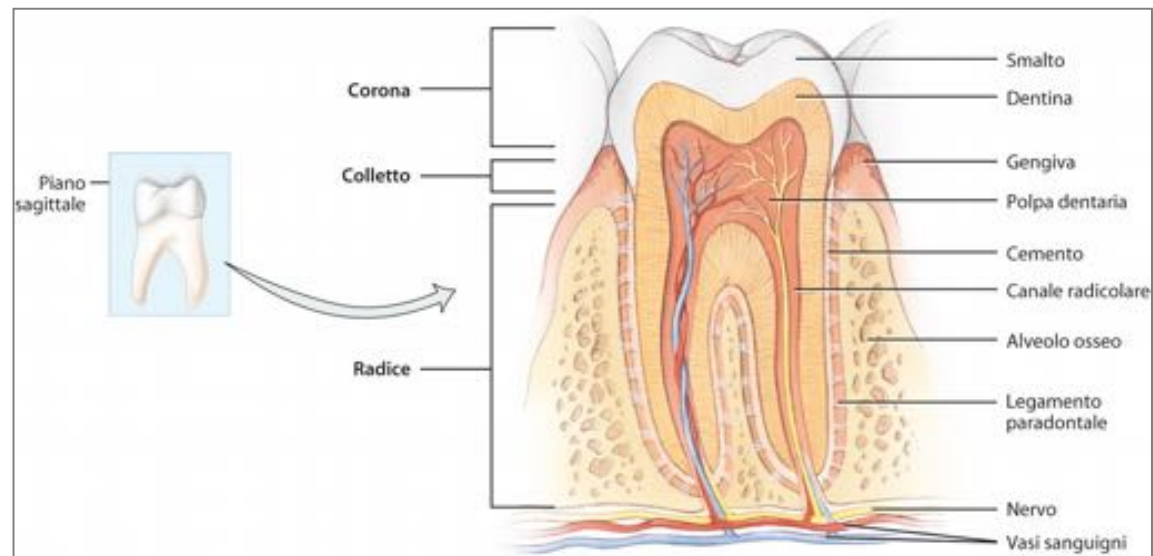
La **saliva** è composta per il 99,5% di acqua e per lo 0,55% di soluti, tra cui enzimi (amilasi e lisozima) e muco.

La **salivazione** è controllata dal sistema nervoso autonomo.

La bocca

I **denti** sono organi accessori collocati in alveoli ossei, che sono cavità contenute nelle ossa mascellari e nella mandibola. Sono costituiti da tre regioni superficiali (corona, radice e colletto) composti principalmente da **dentina**, in parte ricoperta dallo **smalto**.

All'interno del dente la **cavità** (o **camera**) **pulpare** è ripiena di **polpa** innervata e irrorata da vasi sanguigni e linfatici.



La bocca

La digestione meccanica nella bocca è dovuta all'atto della **masticazione**, in cui il cibo viene impastato dalla lingua, triturato dai denti e mescolato dalla saliva a formare il **bolo**.

- Video app. dig

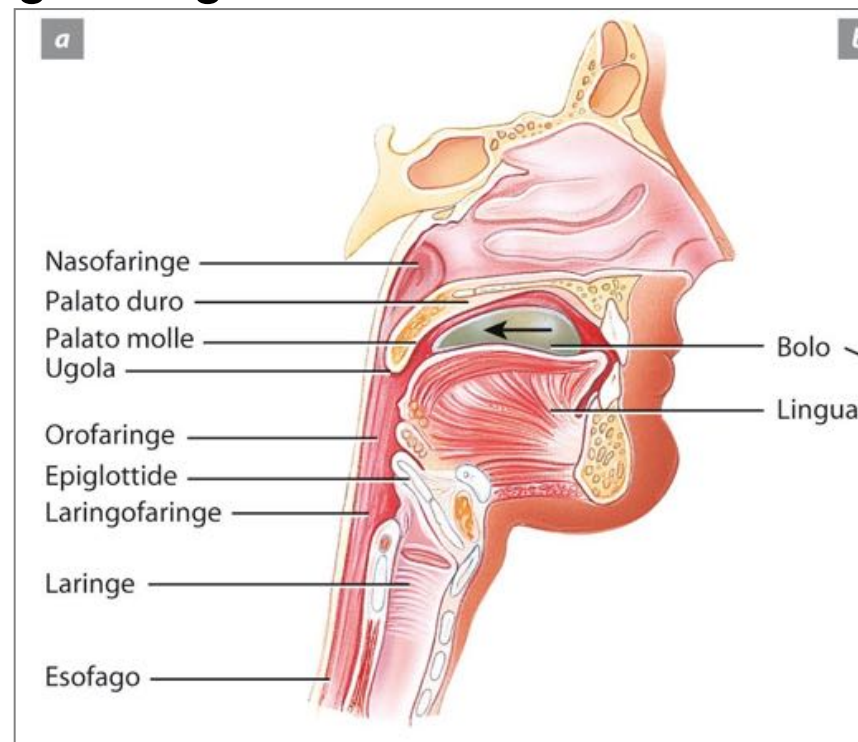
Faringe ed esofago

Il cibo ingerito passa dalla bocca alla **faringe**, un condotto imbutiforme che si estende dalle coane all'esofago e alla laringe. È diviso in orofaringe, rinofaringe e laringofaringe.

L'**esofago** è un tubo muscolare ricoperto da epitelio squamoso che decorre posteriormente alla trachea.

Lo **sfintere esofageo superiore** regola il passaggio di cibo dalla faringe nell'esofago.

Lo **sfintere esofageo inferiore** regola il transito dall'esofago nello stomaco.

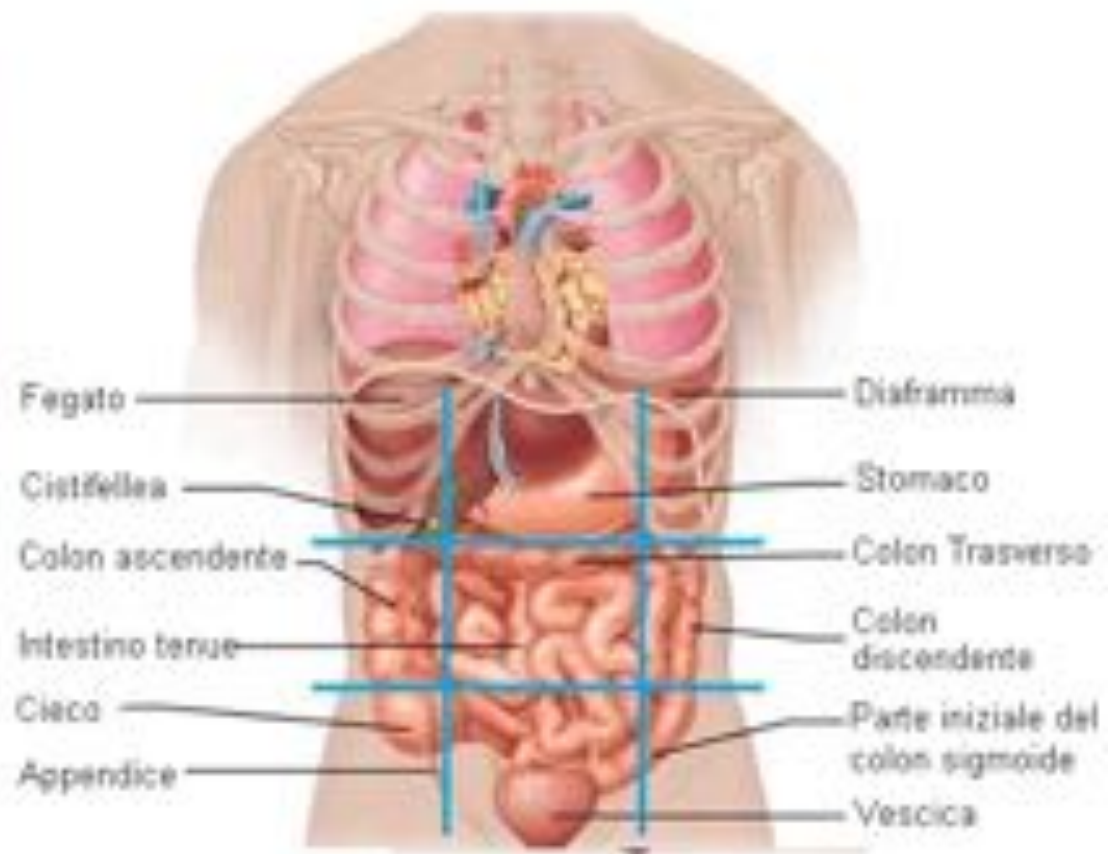
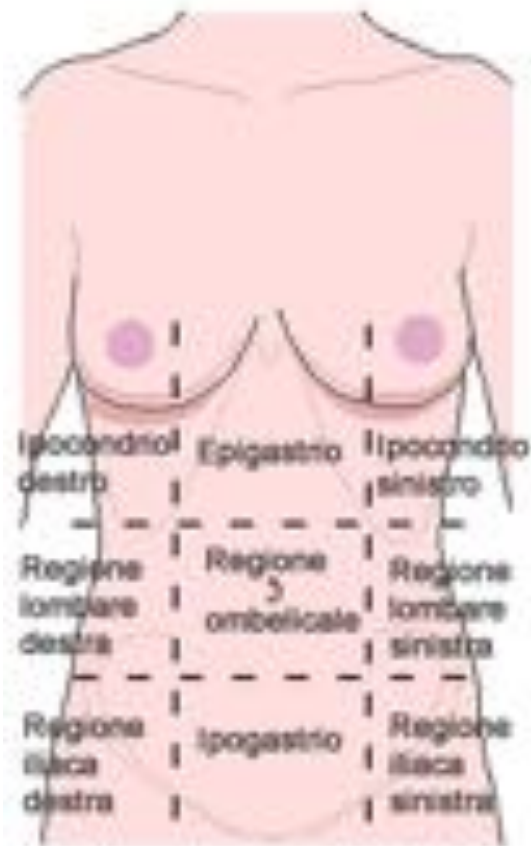


La deglutizione

La **deglutizione**, il passaggio del cibo dalla bocca allo stomaco, è facilitata dalla saliva e dal muco e avviene in tre passaggi.

- 1. Fase orale:** il bolo è spinto sul retro della cavità orale dal movimento della lingua e del palato (fase volontaria).
- 2. Fase faringea:** il palato molle e l'ugola si sollevano per chiudere il nasofaringe; il bolo passa attraverso l'orofaringe.
- 3. Fase esofagea:** il cibo è spinto attraverso l'esofago nel processo della peristalsi.

Le regioni dell'addome

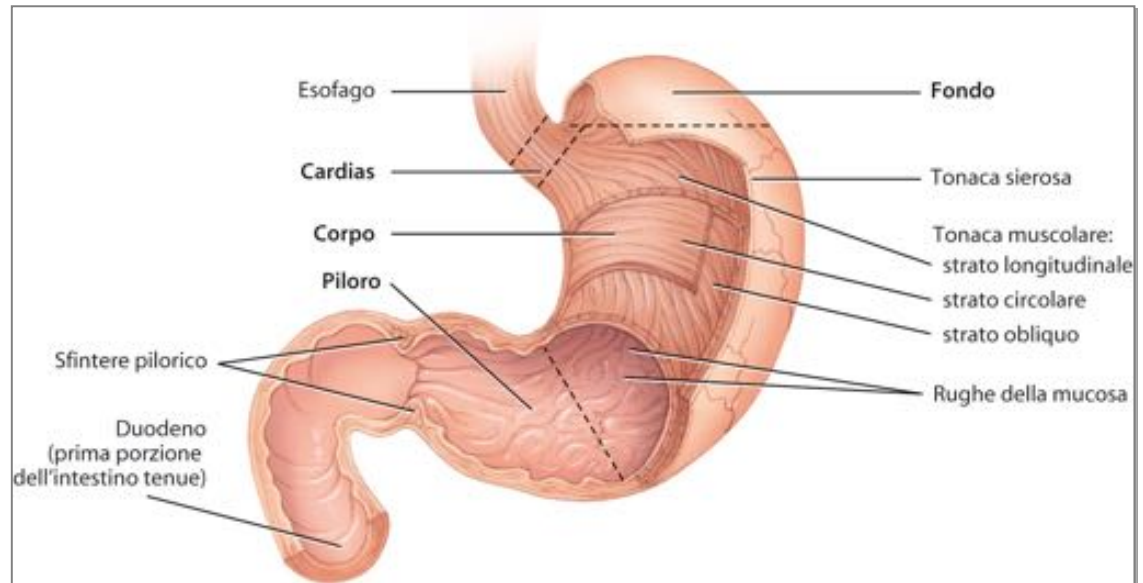


Lo stomaco

Lo stomaco è una **dilatazione del tubo digerente** a forma di J posta sotto il diaframma. Ha la funzione di una camera di **mescolamento** e di **magazzino** di contenimento.

È costituito da quattro regioni principali:

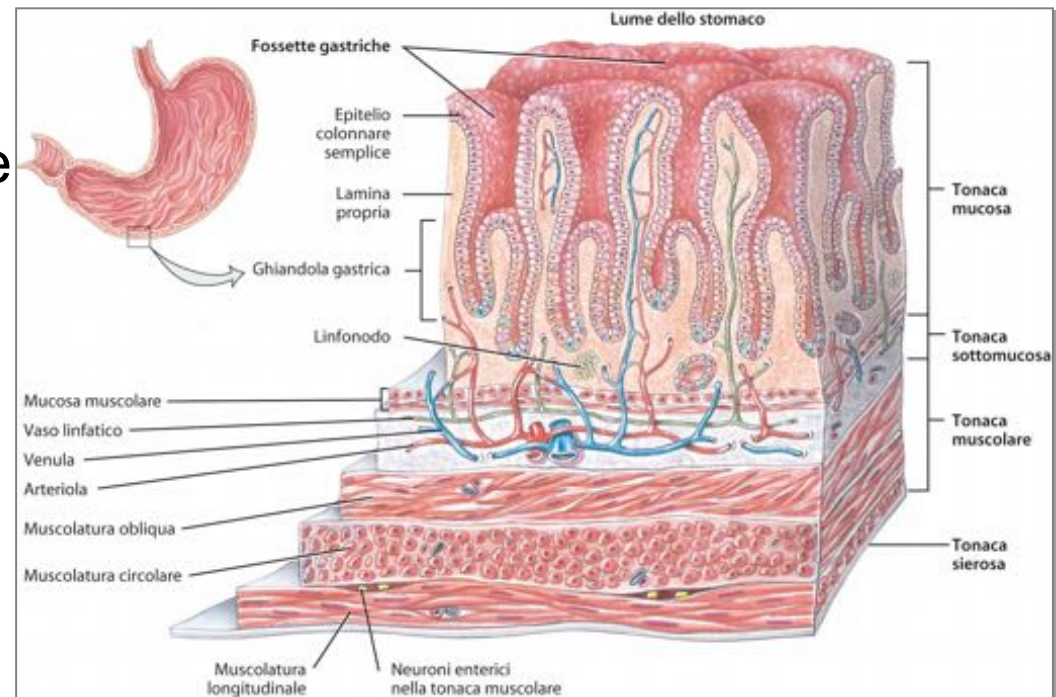
- **cardias;**
- **fondo;**
- **corpo;**
- **piloro.**



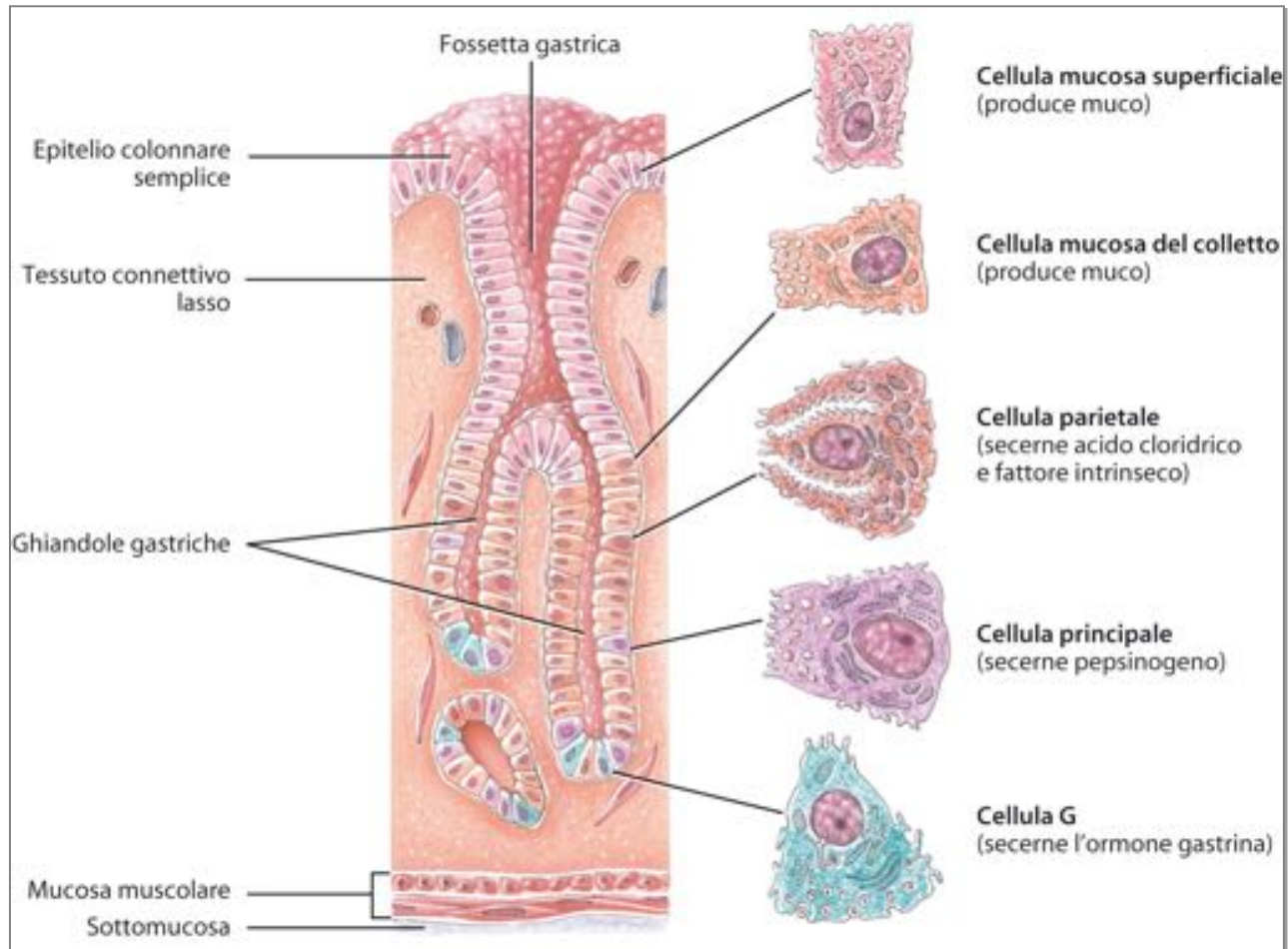
Lo stomaco

Quando lo stomaco è vuoto la mucosa si solleva in larghe pieghe chiamate rughe. L'epitelio di superficie si estende anche sotto la superficie formando colonne di cellule secretrici chiamate **ghiandole gastriche**, che ricoprono stretti canali, le **fossette gastriche**.

Le secrezioni delle ghiandole gastriche (dette **succhi gastrici**) fluiscono nelle fossette gastriche e da qui riversano nel lume dello stomaco.



Lo stomaco



Lo stomaco

Una volta che il cibo ha raggiunto lo stomaco, le pareti si stendono, il pH aumenta e si avviano le onde di mescolamento. Esse macerano il cibo che, mescolato con il succo gastrico, diventa **chimo**.

- Video human dig sist

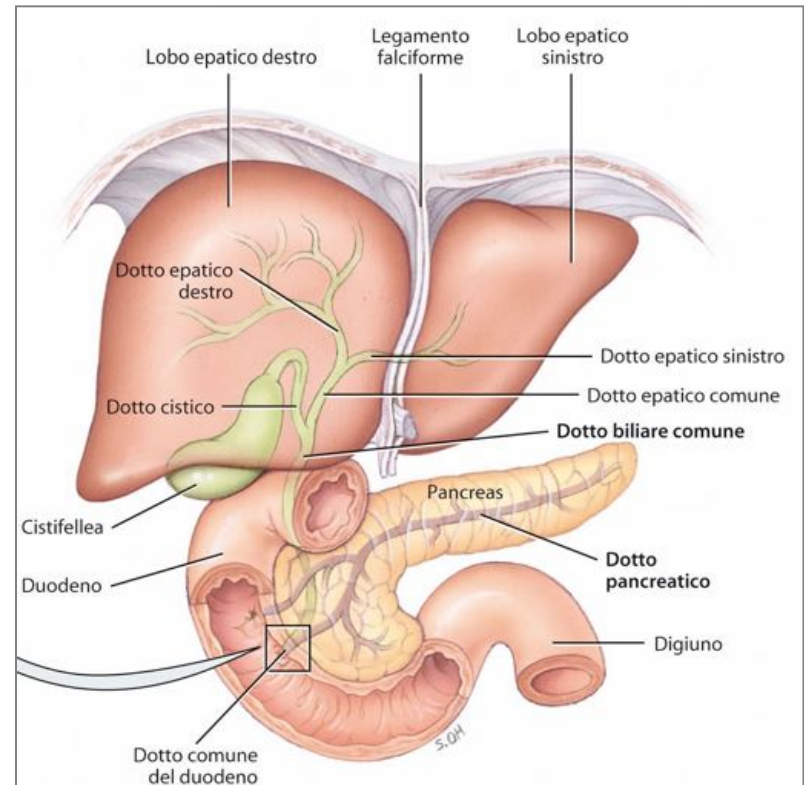
Il pancreas

Il **pancreas** è posizionato al di sotto dello stomaco: le sue secrezioni vengono immesse nel **duodeno** attraverso il **dotto pancreatico**.

È costituito da piccoli raggruppamenti di cellule epiteliali ghiandolari, organizzate in gruppi dette **acini**.

Gli acini costituiscono la porzione esocrina dell'organo: le cellule all'interno secernono il **succo pancreatico**.

La parte rimanente è organizzato in **isolotti del Langherans**.



Il pancreas

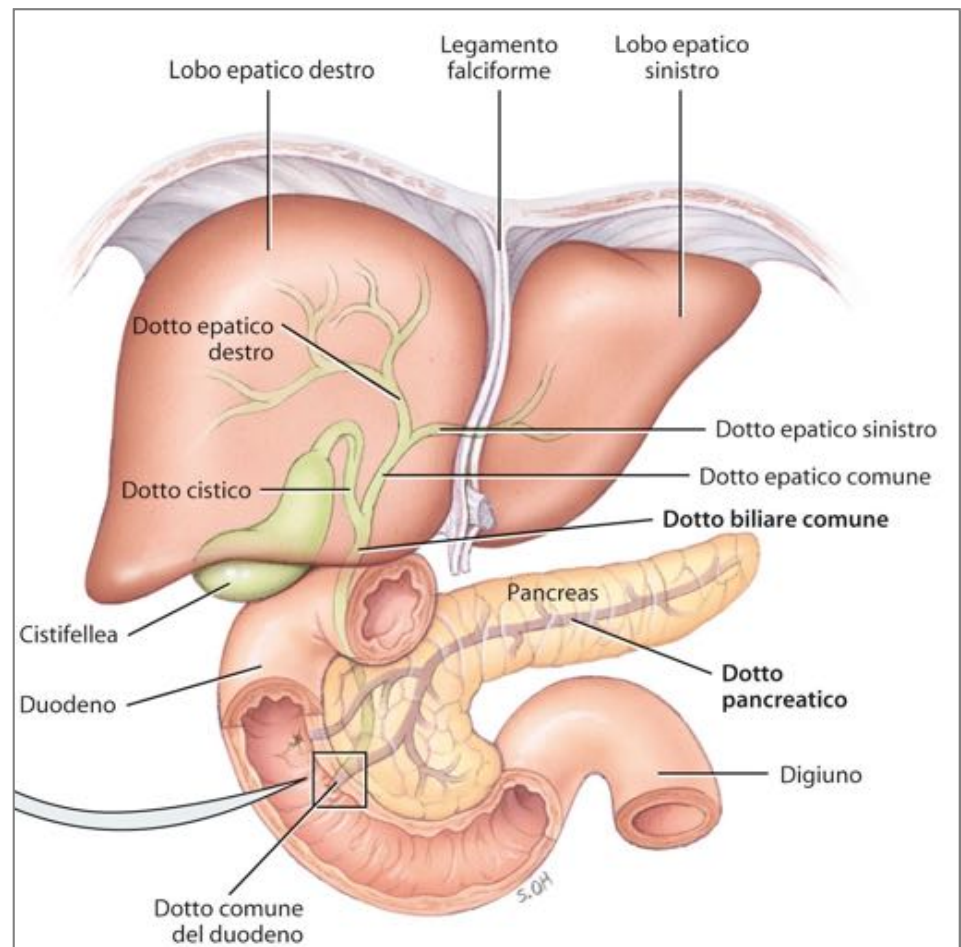
Il **succo pancreatico** è un liquido incolore, con un pH leggermente alcalino, composto di acqua, sali, bicarbonato di sodio ed enzimi, tra cui

- ***l'amilasi*** pancreatica: digerisce **l'amido, carboidrati**;
- la ***lipasi*** pancreatica: digerisce i **trigliceridi**;
- la ***ribonucleasi*** e la desossiribonucleasi: digeriscono gli **acidi nucleici** (derivanti dalle proteine).

Fegato e colecisti (cistifellea)

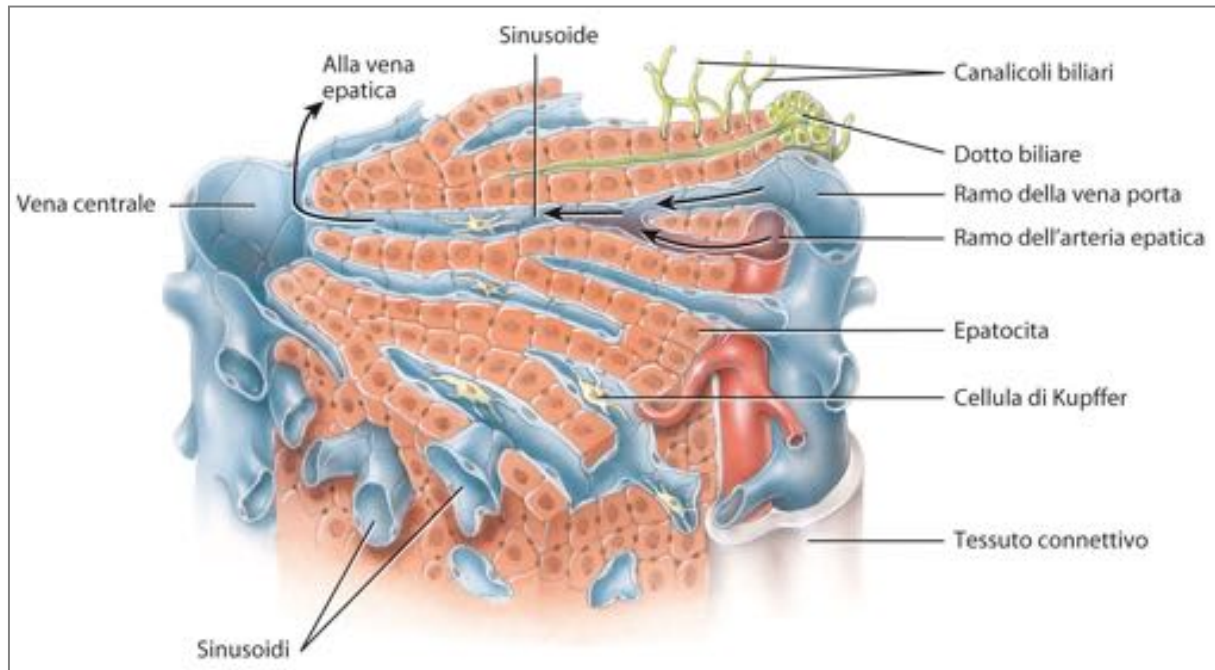
Il **fegato** è il secondo organo più grande del corpo umano. È situato al di sotto del diaframma ed è ricoperto da tessuto connettivo.

La **cistifellea** è un piccolo sacco a forma di pera che pende verso il basso dal bordo anteriore del fegato.



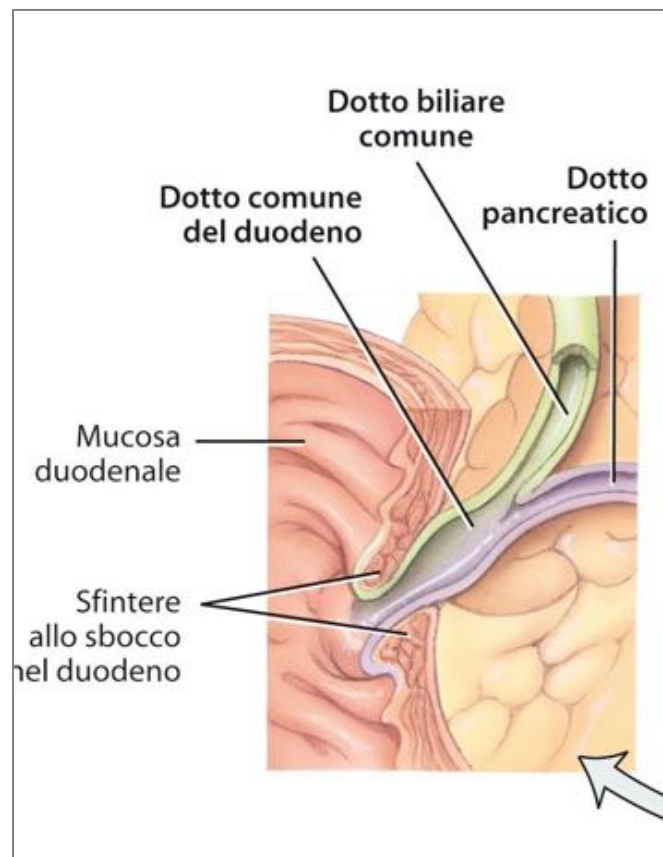
Fegato e colecisti (cistifellea)

I lobi del fegato sono costituiti da molte unità funzionali chiamate **lobuli**, ognuno dei quali è composto da cellule epiteliali specializzate chiamate **epatociti**, disposte attorno a una vena centrale.



Fegato e colecisti

I dotti biliari si fondono a formare il **dotto epatico destro e sinistro**, che si uniscono e fuoriescono nel **dotto epatico comune**; più avanti questo si unisce al dotto cistico che proviene dalla cistifellea per formare il **dotto biliare comune (coledoco)**.



Fegato e colecisti

I **sali biliari** presenti nella bile favoriscono l'emulsione dei grassi.

Il principale pigmento biliare è la **bilirubina**, derivata dall'eme, proveniente dalla demolizione dei globuli rossi senescenti.

Fegato e colecisti

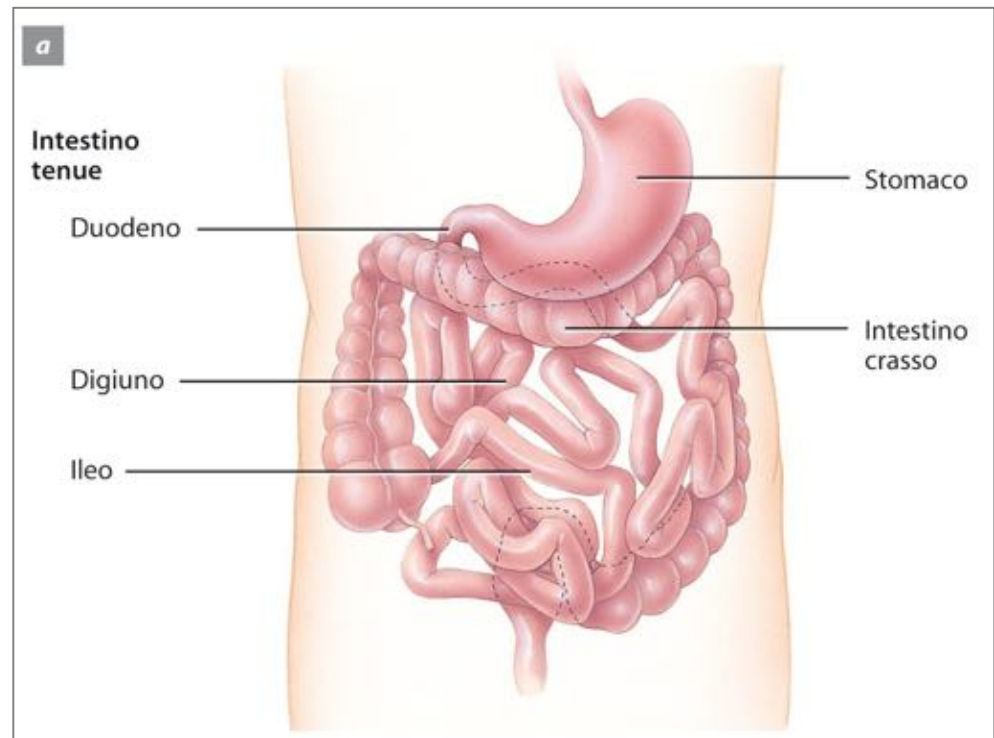
Le principali funzioni del fegato sono

- **metabolismo dei carboidrati;**
- **metabolismo lipidico;**
- **metabolismo delle proteine;**
- **elaborazione di farmaci e ormoni;**
- **escrezione di bilirubina;**
- **deposito di vitamine e sali minerali;**

Intestino tenue

L'intestino tenue è distinto in tre porzioni:

- il **duodeno**, che è collegato al piloro;
- il **digiuno**, lungo 1 m;
- l'**ileo**, che si collega all'intestino crasso attraverso lo **sfintere ileocecale**.



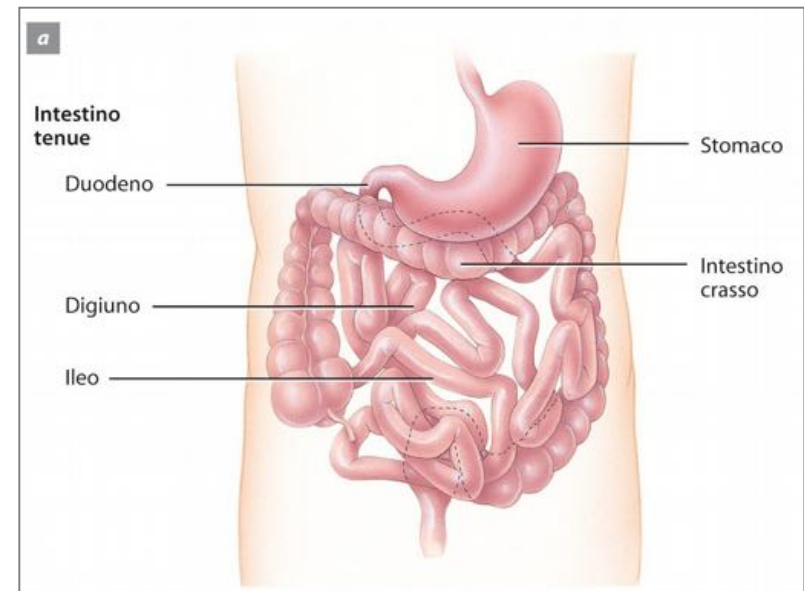
Intestino tenue

Nell'**intestino tenue** avvengono i principali processi della digestione e dell'assorbimento.

È l'organo più lungo di tutto l'apparato digerente.

Ha un **diametro di 2.5 cm** ed è lungo **più di 7 m**, ripiegato su se stesso.

Vi si completa la **scomposizione chimica** degli alimenti e avviene **l'assorbimento di quasi tutte le sostanze nutritive.**

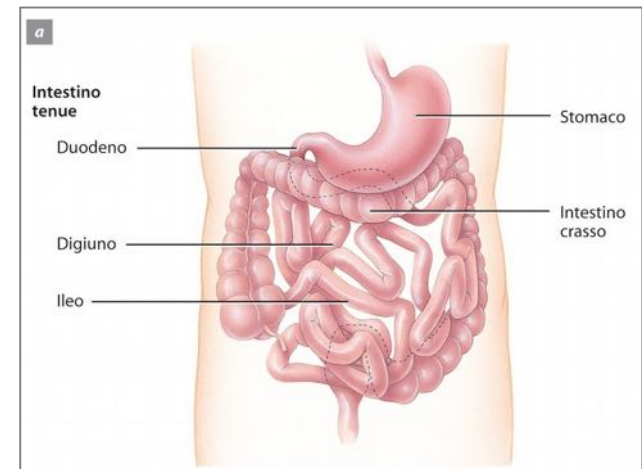


Intestino tenue

La maggior parte della digestione chimica delle macromolecole che costituiscono il cibo avviene nell'intestino tenue, dal quale le sostanze nutritive vengono poi assorbite passando nel sangue.

Nell'intestino tenue si completa la digestione delle **proteine** iniziata nello stomaco.

A differenza dell'amido e delle proteine, quasi tutto il **grasso** contenuto nel cibo *rimane completamente indigerito fino a quando raggiunge il **duodeno**.*



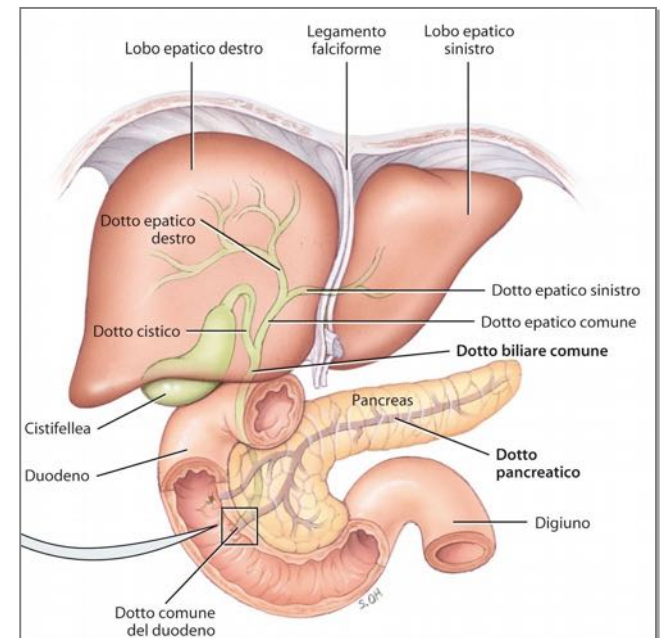
Intestino tenue

Ricordiamo che al processo digestivo che avviene nell'intestino tenue contribuiscono **due grandi ghiandole**:

Pancreas, produce **enzimi digestivi** e una soluzione basica ricca di **bicarbonato** che neutralizza l'acidità del chimo al suo arrivo nell'intestino tenue

Fegato, svolge molte funzioni tra cui la **produzione di bile** che rende *i grassi più facilmente attaccabili da parte degli enzimi*.

La **cistifellea** *raccoglie la bile* fino al momento in cui viene riversata nell'intestino.



Intestino tenue

La parete dell'intestino tenue è costituito da quattro strati

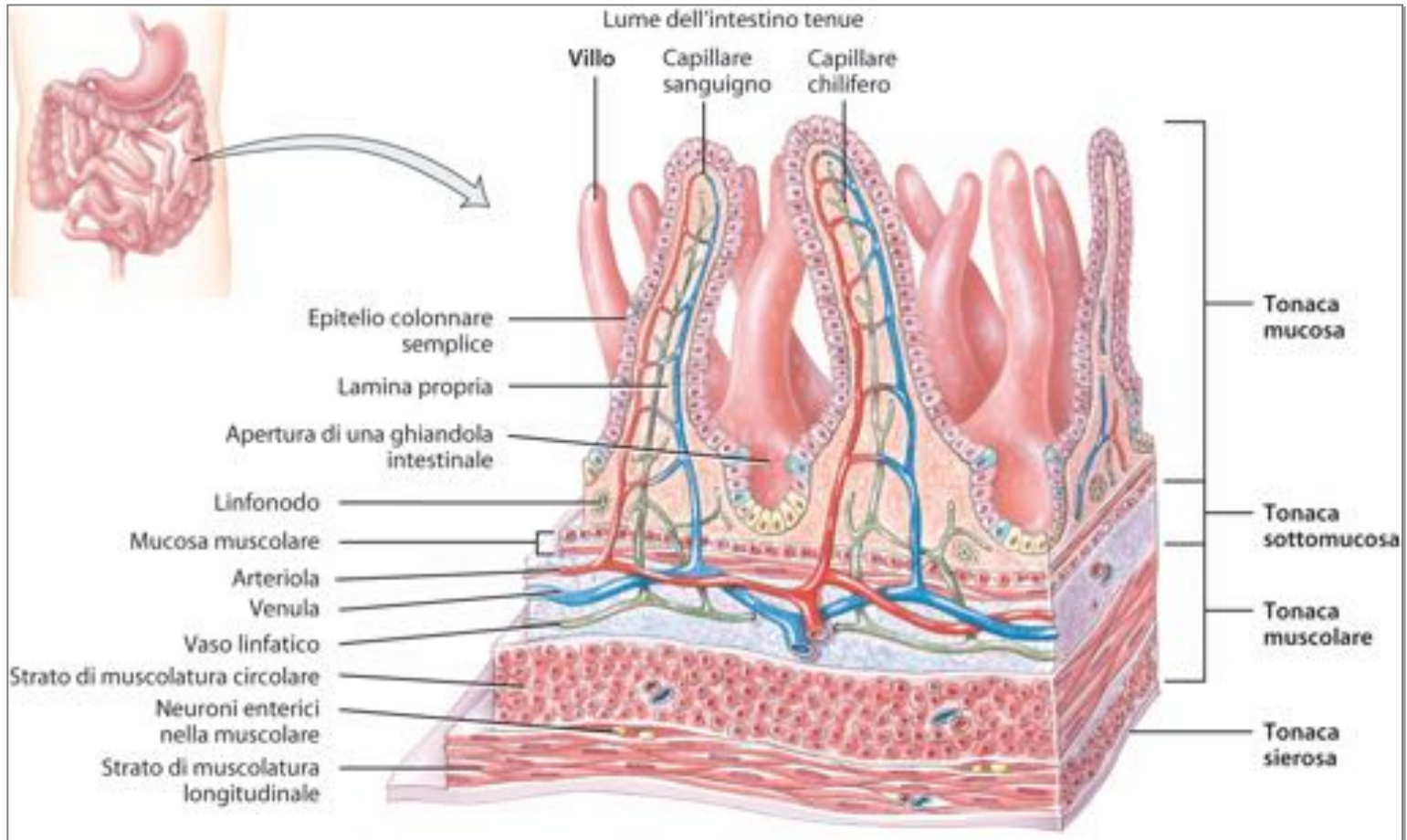
- tonaca mucosa;
- sottomucosa;
- muscolare;
- Sierosa.

Gli **enterociti** sono cellule caratterizzate dalla presenza di microvilli che digeriscono e assorbono i nutrienti presenti nel chimo.

Nell'epitelio si trovano anche le **cellule caliciformi mucipare**, che secernono muco.

La sottomucosa del duodeno contiene le **ghiandole duodenali**, che secernono muco alcalino per neutralizzare l'acidità del chimo.

Intestino tenue



Intestino tenue

Speciali caratteristiche strutturali dell'intestino tenue facilitano i processi digestivi:

- **le pieghe circolari;**
- **i villi;**
- **i microvilli:**

Le pieghe circolari sono creste permanenti della mucosa e della sottomucosa che aumentano l'assorbimento ampliando l'area superficiale.

I **villi** sono proiezioni digitiformi della mucosa, aumentano la superficie di assorbimento dell'epitelio intestinale.

I **microvilli** sono proiezioni della membrana plasmatica presenti sulla superficie degli enterociti che aumentano la capacità di assorbimento dei nutrienti.

Intestino tenue

Il **succo enterico** secreto dalle ghiandole intestinali è un liquido acquoso, limpido e giallognolo, leggermente alcalino.

Il **succo pancreatico** e il **succo enterico** forniscono un substrato liquido per **facilitare l'assorbimento dei nutrienti**.

Due tipi di movimenti contribuiscono alla **motilità dell'intestino tenue**

- **segmentazioni**: sono contrazioni localizzate che rimescolano il chimo;
- **peristalsi**: spinge il chimo in avanti per un breve tratto dell'intestino tenue.

Intestino tenue

Il chimo che entra nel tenue contiene carboidrati e proteine parzialmente digeriti. *Il completamento della digestione avviene per l'azione sinergica del succo pancreatico, della bile e del succo enterico.*

La **digestione dei carboidrati** avviene da parte *dell'amilasi* pancreatica su amidi e destrine mentre *maltasi, saccarasi e lattasi* degradano rispettivamente

Intestino tenue

La **digestione delle proteine** è effettuata ad opera di enzimi contenuti nel succo pancreatico, ognuno dei quali scinde uno specifico legame peptidico fra amminoacidi diversi.

La **digestione dei lipidi** è svolta dai sali biliari che emulsionano i trigliceridi, attaccati poi dalla lipasi pancreatica per ottenere due molecole di acidi grassi e un monogliceride.

Intestino tenue

La **digestione degli acidi nucleici** è attuata dalla ribonucleasi sull'RNA e dalla deossiribonucleasi sul DNA: i nucleotidi vengono ulteriormente scissi in zuccheri pentosi, fosfati e basi azotate.

Intestino tenue

Il processo di **assorbimento** nell'intestino tenue è il trasferimento di molecole di nutrienti nel sangue e nei vasi linfatici attraverso le cellule epiteliali della mucosa perlopiù per diffusione semplice, ma anche per diffusione facilitata, per osmosi e per trasporto attivo.

L'**assorbimento dei lipidi e dei sali biliari** è possibile solo in seguito all'emulsione delle molecole lipidiche di maggiori dimensioni in **micelle**, da cui i lipidi diffondono negli enterociti dei villi dove vengono impacchettati in **chilomicroni**, che entrano nel circolo linfatico attraverso un capillare chilifero.

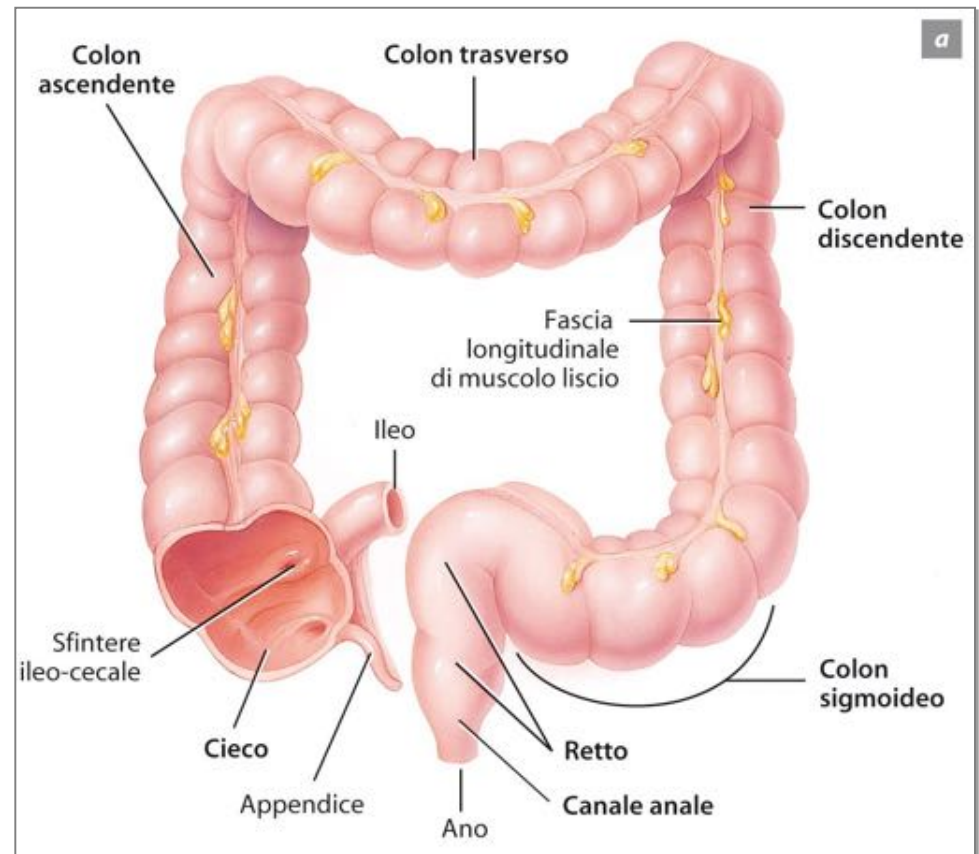
Intestino tenue

L'**assorbimento delle vitamine liposolubili** si ha per inclusione nelle micelle insieme ai lipidi e per diffusione semplice. mentre l'**assorbimento delle vitamine idrosolubili** avviene per diffusione semplice.

Solo la vitamina B₁₂ deve essere combinata con il fattore intrinseco per poter essere assorbita nell'ileo per trasporto attivo.

Intestino crasso

Si estende dall'ileo all'ano e presenta quattro regioni principali: il **cieco**, il **colon**, il **retto** e il **canale anale**.

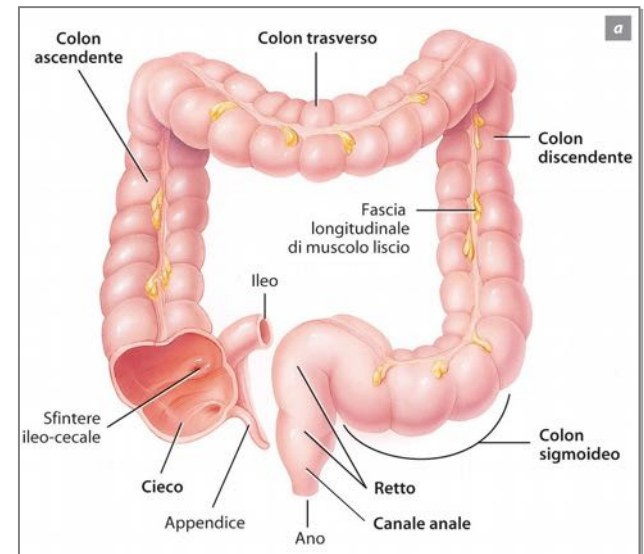


Intestino crasso

La sua funzione è quella di **assorbire l'acqua rimanente** dai resti indigestibili del cibo, **resti poi espulsi tramite l'ano.**

Lungo mediamente **170 cm**, con un **diametro di circa 7 cm**, l'intestino crasso è circa **un quinto del canale intestinale.**

Anatomicamente viene suddiviso in sei tratti che vengono chiamati:
cieco, colon ascendente, colon trasverso, colon discendente, sigma e retto



Intestino crasso

L'intestino crasso impiega circa **32 ore per terminare i processi rimanenti del sistema digestivo**;

il suo compito è **assorbire acqua ed elettroliti**, pari a circa **1,5 litri al giorno**, che passano attraverso la valvola ileocecale.

Sotto la valvola ileo-cecale si trova **l'appendice**. Ha la forma di un piccolo tubo cilindrico **lungo dai 5 ai 9 cm e largo 7 mm**.

È costituita da **tessuto linfatico** con funzione di filtro, non più in grado di assorbire i nutrienti, per questo è detta a volte la **"tonsilla addominale"**.

Proprio l'azione di filtro può causarne a volte l'infiammazione (**appendicite**) che, quando è acuta, ne rende necessaria l'asportazione chirurgica (**appendicectomia**).

Intestino crasso

Lo **sfintere ileo-cecale** permette il passaggio regolato del contenuto dell'intestino tenue nell'intestino crasso.

Il **colon**, diviso in ascendente, trasverso e discendente, termina con il **retto** il cui tratto terminale prende il nome di **canale anale**, provvisto di un orifizio, l'**ano**, circondato da uno sfintere interno di muscolatura liscia (involontaria) e da uno esterno di muscolatura scheletrica (volontaria).

Nella tonaca mucosa sono presenti oltre alle ghiandole intestinali i noduli linfatici.

Intestino crasso

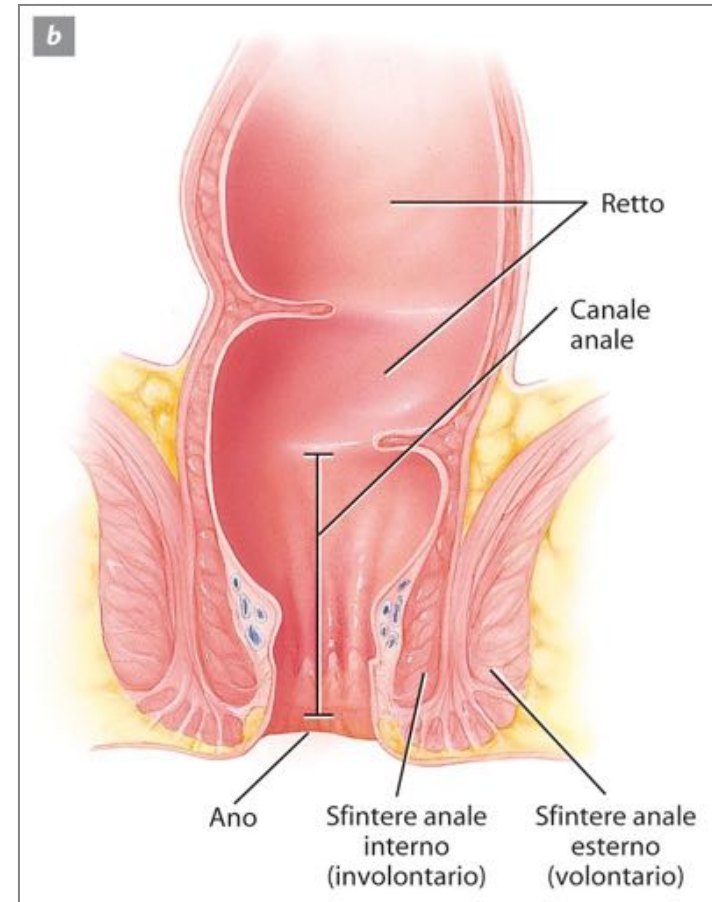
Il chimo viene completamente digerito a opera di **batteri** presenti nel lume del colon.

I **batteri intestinali** sono in grado di **scindere le proteine** in amminoacidi e di decomporre la bilirubina in pigmenti più semplici.

Per **assorbimento dell'acqua** il chimo acquisisce una consistenza solida o semisolida e prende il nome di **feci**.

Intestino crasso

I movimenti peristaltici spingono il materiale fecale dal colon al retto le cui pareti, distendendosi, stimolano i recettori dello stiramento che innescano il **riflesso di defecazione** finalizzato allo svuotamento del retto.



La digestione

Le attività digestive avvengono in tre fasi

- 1.fase encefalica:** l'odore, la vista, il suono o il pensiero attivano i centri nervosi nel cervello;
- 2.fase gastrica:** continua la secrezione gastrica e stimola la motilità intestinale;
- 3.fase intestinale:** quando il cibo è nell'intestino tenue.

La digestione

Nella fase intestinale i processi sono di tipo inibitorio, per **rallentare l'uscita del chimo dallo stomaco** e impedire così l'eccessivo riempimento del duodeno. Tali attività sono mediate dai due principali ormoni: la **secretina** e la **colecistochinina**.